


De acute bariatrische patiënt

De patiënt




- 1 Presenteert zich met minder klachten, lijkt weinig pijn te hebben, maar is toch erg ziek
- 2 Heeft minder fysiologische reserves en raakt daardoor sneller en dieper in shock
- 3 Braken is in principe geen bijwerking van een bariatrische procedure

De alarmsymptomen



Tachycardie
>120/min



≥38.5°C, hypoxie,
hypotensie

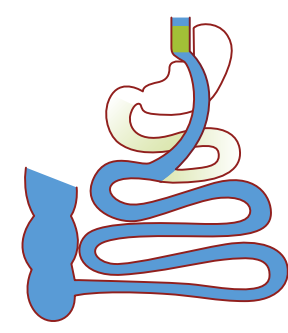


Bloed braken
of melaena

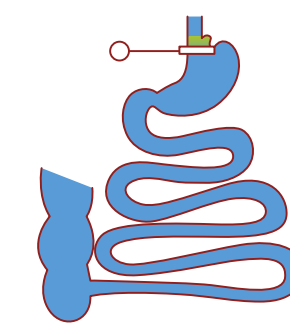


Braken en/of
buikpijn

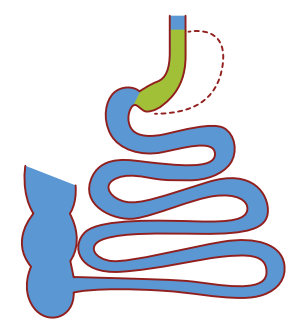
Meest voorkomende bariatrische procedures



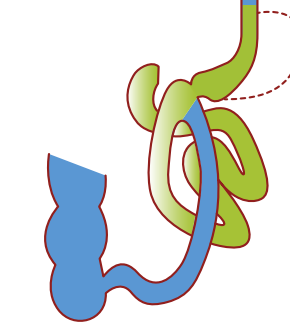
Gastric Bypass (GBP)
• Dumping



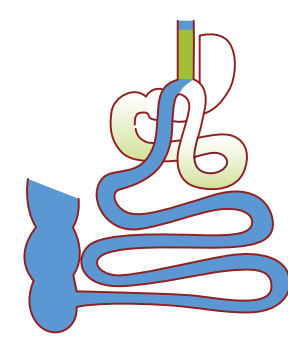
Maagband (AGB) of VBG
• Dysfagie
• Reflux
• Braken



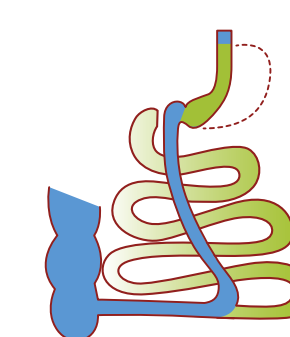
Sleeve Gastrectomie (Sleeve)
• Reflux
• Dyspepsie



Single Anastomosis Duodenal-Ileal Bypass + Sleeve (SADI-S)
• Steatorroe/diarree
• Reflux



Single Anastomosis Gastric Bypass/Mini Gastric Bypass (SA-GBP)
• Dumping
• Gal-reflux



Duodenal Switch (DS)
• Steatorroe/diarree
• Reflux

Vroege postoperatieve complicaties - altijd overleggen met (bariatrisch) chirurg

Nabloeding

Symptomen

- Blauwe plek op de buikwand
- Bloed braken / melaena
- Collaps

Management

- Resusciteer en corrigeer stolling
- CT-abdomen
- **Let op!** Intra-abdominale bloeding kan duiden op lekkage
- Instabiel ondanks vulling: overweeg gastroscopie/laparoscopie
- **Let op!** Na gastric bypass is de restmaag niet toegankelijk voor gastroscopie

Lekkage/perforatie

Symptomen

- "Knik" in het postoperatief verloop

Management

- Resusciteer
- Eventueel CT-abdomen
- IV antibiotica buikdekking
- Gouden standaard: laparoscopie

Longembolie

Symptomen

- Pijn op de borst
- Tachypneu

Management

- CT-Angio Longvaten

Obstructie

Management

- Obstructie kan leiden tot lekkage en/of strangulatie
- Geen maagsonde. Geen conservatief beleid zonder definitieve diagnose!
- Maagband → Port-a-Cath aanprikken en maagband leeghalen
- Sleeve → niets per os + slikfoto
- Gastric bypass of darmomleiding → CT-abdomen (oraal en intraveneus contrast) ter uitsluiting stenose anastomose, danwel inwendige herniatië
- **Let op!** Uitgezette restmaag + verhoogde lever/pancreas waarden = obstructie ter hoogte van jejunum-jejunostomie!

Late postoperatieve complicaties

Buikpijn

Management

- IBS kan ontstaan of verergeren na gewichtsverlies: proefbehandeling Macrogol 6w.
- Bovenbuik:
 - Sluit galstenen uit: echografie
 - Sluit (naad)ulcus uit: gastroscopie
- Midden/onderbuik → CT-abdomen ter uitsluiting stenose anastomose, dan wel inwendige herniatië
- Overeten kan buikpijn veroorzaken

Obstructie

Management

- Geen maagsonde. Geen conservatief beleid zonder definitieve diagnose!
- Gastric bypass en darmomleiding → strangulatie darm (strengileus, interne herniatië), CT-abdomen: swirl sign / laparoscopie <6u!
- Maagband → Port-a-Cath aanprikken en maagband leeghalen + slikfoto
- Sleeve → niets per os + slikfoto
- Negatieve CT met sterke klinische verdenking: laparoscopie

Hypoglycemie

- Insuline?
- Dumping (na te snel te veel inname calorieën/koolhydraten): duizelig, "opvlieger", slaperig, naar gevoel in de buik, duurt een uur

Management

- Te veel insuline/medicatie: verminderde medicatie behoefte; aanpassen medicatie
- Dumping: dieet aanpassingen (overleg bariatrisch diëtist), medicamenteus (overleg bariatrisch internist)

Malnutritie

Management

- Deficiënties kunnen na elke bariatrische operatie voorkomen: vitamine D, B12, B1, Ca, Fe, eiwit
- Darmomleiding operaties: ook vitamine A, E en K, ernstige eiwit malnutritie. Pas op voor 'Refeeding Syndroom'!

Ulcus

- Op staplenaad

Management

- Stoppen met roken
- PPI 2x40mg/d + Sucralfaat 4x1g/d
- Gastroscopie
- Pyrosis die niet reageert op PPI kan op gal-reflux duiden: inwendige herniatië uitsluiten! Cave: H. Pylori

Perforatie

Management

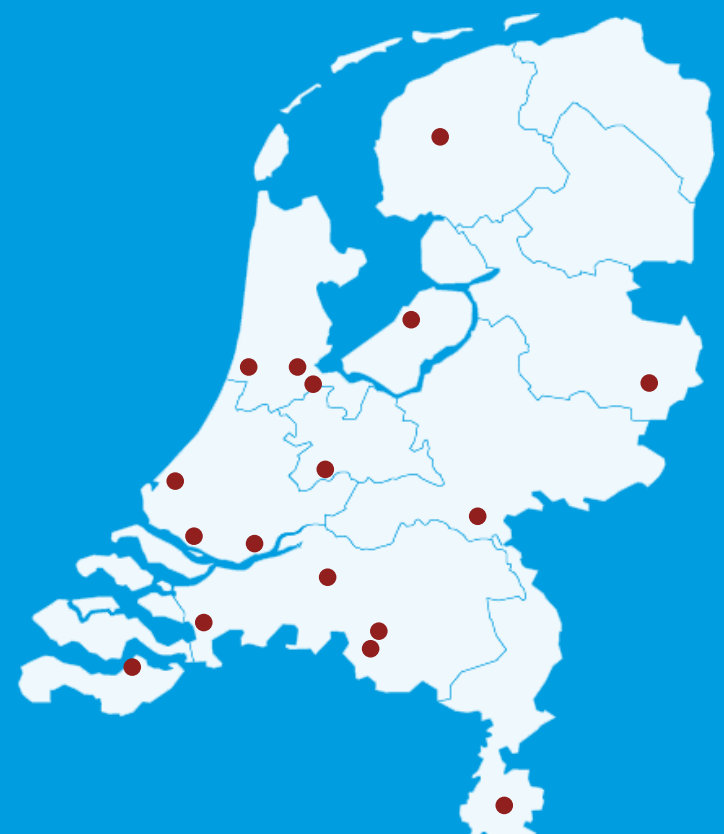- CT-abdomen (aantonen vrij lucht)
- IV antibiotica buikdekking
- Gouden standaard: laparoscopie

Galstenen

Management

- Massaal gewichtsverlies is een risico voor het ontwikkelen van galstenen of nierstenen
- **Let op!** Bij gastric bypass, SADI-S en DS is het duodenum niet meer toegankelijk voor ERCP, dus dan MRCP
- Choledochusstenen: overweeg PTC (zo mogelijk met duct clearance en papillotomie) of hybride ERCP

Postoperatieve bariatrische complicaties dienen bij voorkeur in het eigen bariatrisch centrum of na overleg met het referentie centrum te worden behandeld



Almere | Flevoziekenhuis
036 86 88 888

Amsterdam | OLVG West / NOK Amsterdam
020 51 08 911 / 020 30 31 240

Arnhem | Rijnstate / Vitalys NOK Arnhem
088 00 58 888

Bergen op Zoom | Bravis Ziekenhuis / Bariatrisch Centrum Zuid West
088 70 68 000

Beverwijk | Rode Kruis Ziekenhuis / NOK Beverwijk
0251 26 55 55

Den Haag | Haags Medisch Centrum / NOK West
088 97 97 900 / 070 320 47 03

Dordrecht | Albert Schweitzer Ziekenhuis
078 65 41 111

Eindhoven | Catharina Ziekenhuis
040 23 99 111

Gouda | Groene Hart Ziekenhuis / NOK West
0182 50 50 50 / 070 320 47 03

Heerlen | Zuyderland Ziekenhuis / NOK Zuid
088 45 97 777 / 045 30 30 900

Hengelo | Ziekenhuisgroep Twente
088 70 87 878

Hoofddorp | Spaarne Gasthuis
023 22 40 000

Leeuwarden | Medisch Centrum Leeuwarden
058 28 66 666

Nieuwegein | Sint Antonius Ziekenhuis / NOK Nieuwegein
088 32 03 000 / 030 30 35 363

Rotterdam | Maasstad Ziekenhuis
010 291 91 91

Rotterdam | Franciscus Gasthuis en Vlietland
010 461 61 61

Tilburg | Elisabeth Tweesteden Ziekenhuis
013 22 10 000 / 013 46 55 655

Terneuzen | ZorgSaam
0115 688 000

Veldhoven | Maxima Medisch Centrum
040 88 88 000

© DSMBS 2017